

Indicaciones clínicas para EKG de 12 derivaciones:

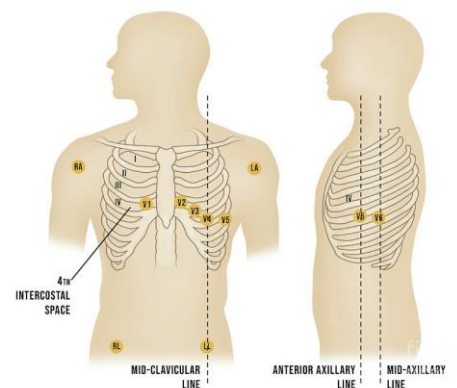
- Paciente con sospecha de cardiopatía o paciente con sospecha de accidente cerebrovascular
- Sospecha de sobredosis de tricíclicos
- Lesiones eléctricas
- Síncope
- Cualquier paciente de 35 años o más con dolor torácico

TEM-B
PARAMEDICO

Procedimiento:

1. Evalúe al paciente.
2. Administre oxígeno según lo requiera la condición del paciente.
3. Si el paciente está inestable, la prioridad es el tratamiento definitivo.
4. Prepare el monitor cardíaco y conecte el cable del paciente con los electrodos.
5. Ingrese la información requerida del paciente (nombre del paciente, etc.) en el monitor cardíaco.
6. Exponga el pecho y prepárelo según sea necesario. Se debe respetar la privacidad del paciente.
7. Aplique los cables de pecho y de extremidades de la siguiente forma:

- RA - Brazo derecho
- LA - Brazo izquierdo
- RL - Pierna derecha
- LL - Pierna izquierda
- V1 - Cuarto espacio intercostal en el borde esternal derecho
- V2 - Cuarto espacio intercostal en el borde esternal izquierdo
- V3 - Directamente entre V2 y V4
- V4 - 5to espacio intercostal en la línea medio clavicular
- V5 - Nivel con V4 en la línea axilar anterior izquierda
- V6 - Nivel con V5 en la línea medio axilar izquierda



8. Indique al paciente que permanezca quieto.
9. Pulse el botón correspondiente para realizar el EKG de 12 derivaciones.
10. Observe al paciente mientras continúa con el protocolo de tratamiento.
11. Imprima el EKG y adjunte una copia de las 12 derivaciones a la hoja de incidente o el sistema actual de documentación
12. Documente el procedimiento, el tiempo y los resultados.

Pacientes con elevación de 1mm o más en las derivaciones Lead II, Lead III y AVF proceda con un EKG de 12 derivaciones del lado derecho del tórax como se demuestra a continuación:

- RA - Brazo derecho
- LA - Brazo izquierdo
- RL - Pierna derecha
- LL - Pierna izquierda
- V1 - Cuarto espacio intercostal en el borde esternal izquierdo
- V2 - Cuarto espacio intercostal en el borde esternal derecho
- V3 - Directamente entre V2 y V4
- V4 - 5to espacio intercostal en la línea medio clavicular
- V5 - Nivel con V4 en la línea axilar anterior derecha
- V6 - Nivel con V5 en la línea medio axilar derecha

